

A MODIFICATION OF THE RADICAL PARTIAL PAROTIDECTOMY WITH PRESERVATION OF THE SUPERIOR FACIAL ASSOCIATED WITH SUPRAHYOID EVIDEMENT

Introduction

When the malignant tumours are found in the most inferior limits of the parotid structures, the superior facial can, at times, be preserved.

Material and Method

We apply the technique on patients suffering from tumours whose anatomopathological extirpation and situation thus advise it.

The procedure is described from Fig. 1 to Fig. 5.

Results

These can be superposed to those of the conventional techniques. The surgical time decreases, as does the operatory haemorrhage and the flap on ferulizing the operatory piece, permits us a better control of the tumour limits, which is shown when the tumour infiltrates the proximities of the skin, and thus on being able to palpate together both on the superficial and deep cutaneous plane, the limits of the cutaneous infiltration, etc., can be more easily delimited and in a macroscopic sense.

Conclusions

The dissection of the peripheric facial at upper level is possible, preserving the possibilities of obtaining a radical surgery.

UNA MODIFICACION DE LA PAROTIDECTOMIA PARCIAL RADICAL CON CONSERVACION DEL FACIAL SUPERIOR ASOCIADA A VACIAMIENTO SUPRAHIOIDEO

Introducción

Cuando los tumores malignos asientan en los límites más inferiores de las estructuras parotídeas el facial superior puede a veces conservarse.

Material y Método

Aplicamos la técnica en pacientes afectados de tumores cuya extirpe anatomopatológica y situación así lo aconsejan.

El procedimiento aparece descrito desde la Fig. 1 a la Fig. 5.

Resultados

Son superponibles a los de las técnicas convencionales, disminuye el tiempo quirúrgico, la hemorragia operatoria y el colgajo al ferulizar la pieza operatoria nos permite un mejor control de los límites del tumor, lo que se hace manifiesto cuando el tumor infiltra las proximidades de la piel y así al poder palpar conjuntamente tanto en el plano cutáneo superficial como en el profundo se pueden delimitar más fácilmente y en un sentido macroscópico los límites de la infiltración cutánea, etc.

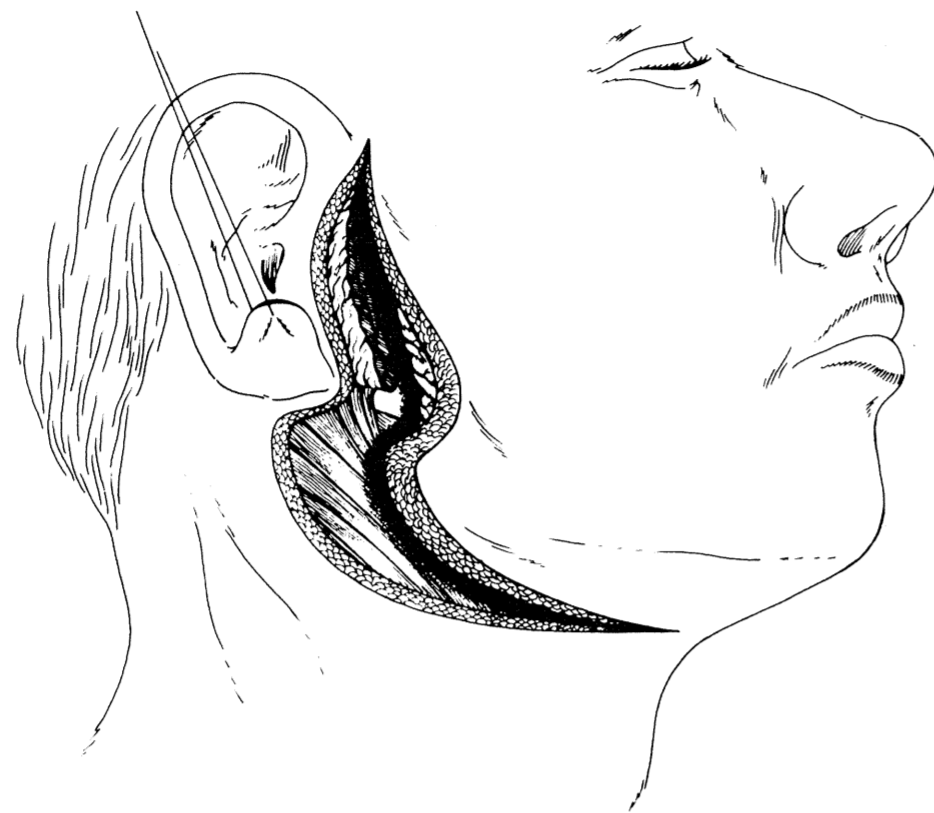
Conclusiones

La disección del facial periférico a nivel superior es posible, conservándose las posibilidades de conseguir una cirugía radical.

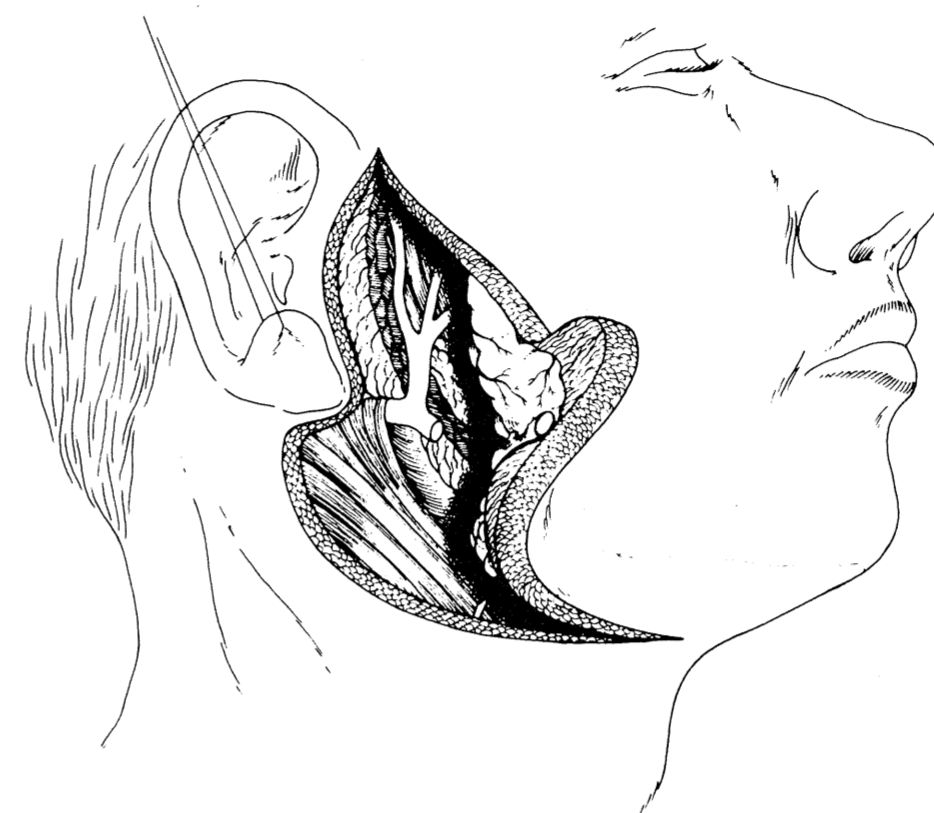
**A MODIFICATION OF THE RADICAL PARTIAL PAROTIDECTOMY
WITH PRESERVATION OF THE SUPERIOR FACIAL ASSOCIATED WITH SUPRAHYOID EVIDEMENT**

By Dr. F. HERNANDEZ ALTEMIR

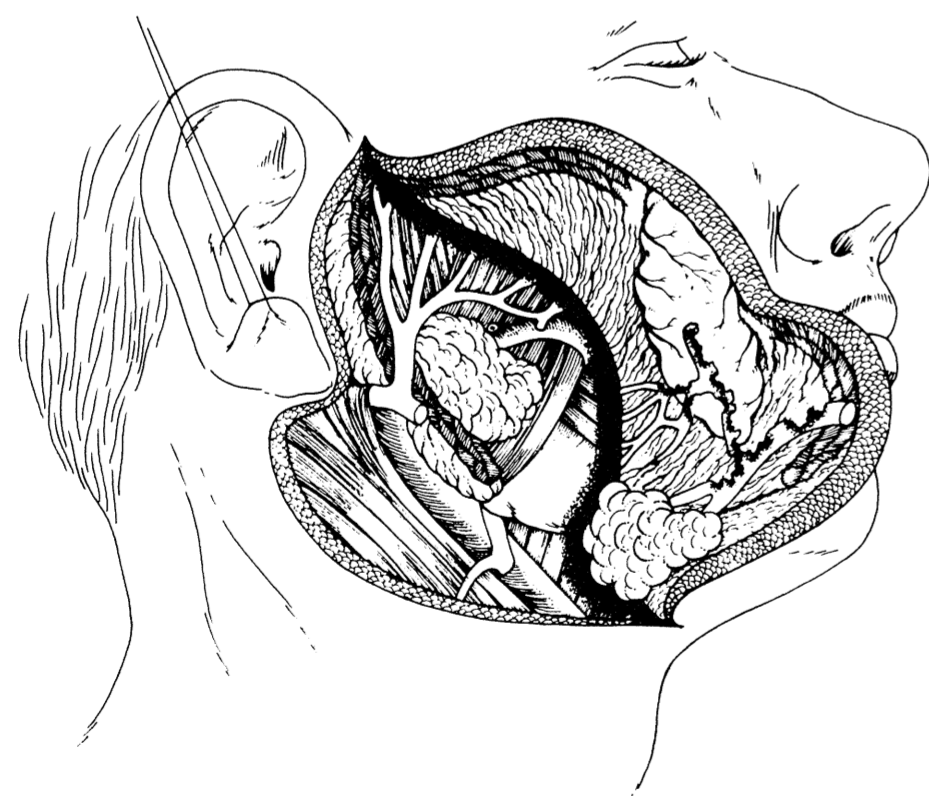
DEPARTMENT HEAD



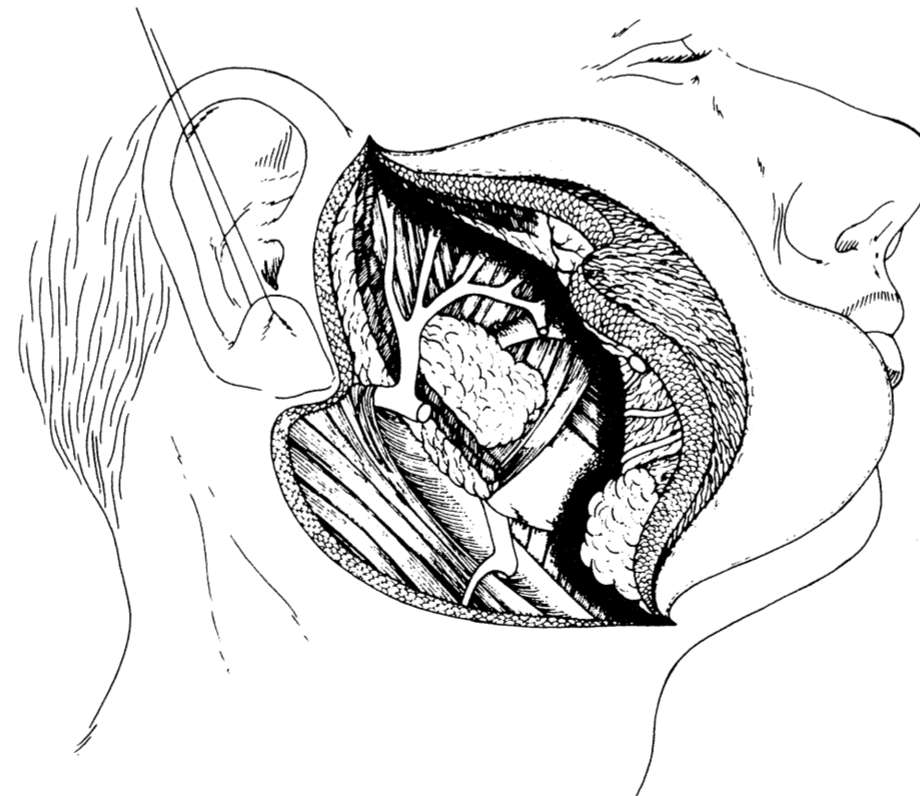
I
Incision and identification of the seventh nerve trunk.
I
Incisión e identificación del tronco del nervio facial.



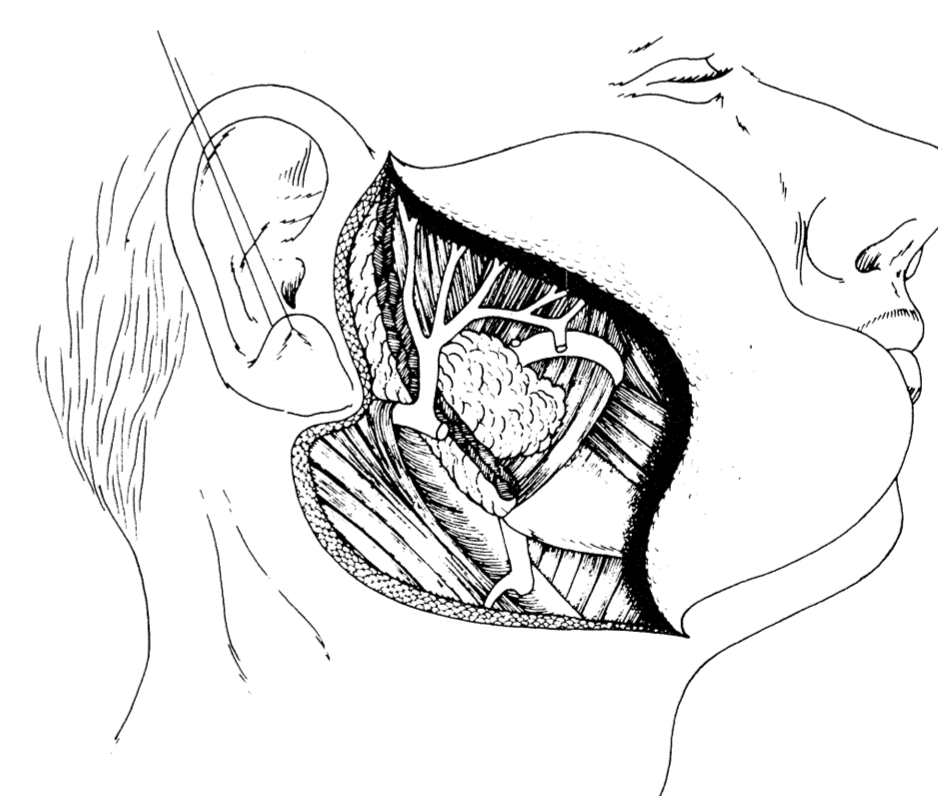
II
Dissection of the superior facial, with sacrifice of the inferior one and of all the muscular parotid structures which are related to the malignant tumour which is macroscopically located in the lower third of the parotid region. The lymphoganglionic structure and gland of the suprahyoid region are begun to be lifted with the flap.
II
Dissección del facial superior, con sacrificio del inferior y de todas las estructuras parotídeo musculares que se relacionan con el tumor maligno que macroscópicamente se localiza en el tercio inferior de la región parotídea. Se empieza a levantar con el colgajo las estructuras linfoganglionares y glandular de la región suprahióidea.



III
Continuation of the dissection of the superior facial associated with sacrifice of the parotidomasseterine area which is related to the middle or lower facial with suprahyoid evidement. For didactic purposes, once more the seventh nerve appears infiltrated in its lower portion and the content of the evidement in the flap, ganglions lymphatics and submaxillary gland.
III
Continuación de la disección del facial superior asociada al sacrificio de todo el área parotídeomasetérica que se relaciona con el facial medio e inferior con el vaciamiento suprahióideo. Con fines didácticos una vez más aparece el n. facial infiltrado en su porción inferior y el contenido del vaciamiento en el colgajo, linfáticos, ganglios y glándula submaxilar.



IV
Detachment with bistoury of the flap content, which contains the middle and lower third the parotid, the middle and lower segments of the seventh nerve, part of the masseter and the submaxillary gland with the lymphatics and suprahyoid ganglions.
IV
Despegamiento a bisturi del contenido del colgajo, que contiene el tercio medio e inferior de la parótida, los segmentos medios e inferiores del nervio facial, parte del masetero y la glándula submaxilar con los linfáticos y ganglios suprahióideos.



V
Final aspect. The upper facial is seen to be preserved and the absence of the middle and lower branches, the middle and lower parotid structures, as well as part of the masseter and the suprahyoid structures which have been sacrificed.
V
Aspecto final: se observa el facial superior conservado y la ausencia de los ramos medios e inferiores, las estructuras parotídeas medias e inferiores, así como parte del masetero y las estructuras suprahióideas que han sido sacrificadas.